AUS DER PATHOLOGISCH-ANATOMISCHEN ANSTALT BASEL
VORSTEHER: PROF. DR. R. RÖSSLE

ÜBER PHLEGMONÖSE ENTZÜNDUNG DER MEMBRANA CHORII

INAUGURAL-DISSERTATION

ZUR

ERLANGUNG DER DOKTORWÜRDE

DER

MEDIZINISCHEN FAKULTÄT

DER

UNIVERSITÄT BASEL

VORGELEGT VON

WILLY LAUBSCHER
MED. PRAKT. AUS BASEL

VERLAGSBUCHHANDLUNG JULIUS SPRINGER IN BERLIN. 1928

Auf Antrag von Herrn Prof. Dr. Rob. Rößle
von der Fakultät genehmigt

R. UNIV.
BIBLIOTHEEK
LEIDEN

Sonderdruck aus
„Virchows Archiv für Pathologische Anatomie und Physiologie", 271. Bd., 2. Heft

Digitized by the Internet Archive
in 2026

https://archive.org/details/IA41546714_0016

Angaben über akute entzündliche Veränderungen der Placenta während der Schwangerschaft sind bisher äußerst wenig im Schrifttum zu finden. Es fällt dies um so mehr auf, als doch die Möglichkeit einer Infektion derselben nicht so selten ist (akute Exacerbation chronischer Endometritits in der Schwangerschaft, vorzeitiger Blasensprung mit aufsteigender Infektion, hämatogene Infektion bei irgendwelcher Bakteriämie).

Ich hatte Gelegenheit, einen von Prof. *Rössle* sezierten und mir überlassenen Fall von subchorialer Placentarphlegmone in der Schwangerschaft zu untersuchen, bei dem die aufsteigende Infektion sicher nachweisbar, und der Weg, der nachfolgend zur Bakteriämie des mütterlichen Kreislaufs führte, eindeutig erkennbar war. Zu erwähnen ist, daß dies meines Wissens der einzig bisher beschriebene Fall von akuter entzündlicher Placentarveränderung ist, der sowohl für die Mutter, als auch für das Kind tödlichen Ausgang nahm. Für die Untersuchung war von großem Vorteil, daß die Sektion schon 2 Stunden nach dem Tode vorgenommen und dabei die Placenta gleich in situ mit der Gebärmutter zusammen fixiert werden konnte. Kurze Zeit darauf konnte ich bei der Sektion eines Neugeborenen eine durch die starke Gelbfärbung ihrer Eihäute auffallende Placenta, also einen zweiten Fall (aber ohne die Mutter) untersuchen, dessen Ursache, klinischer Verlauf und histologischer Befund weitgehend mit dem ersten Fall übereinstimmen.

Über die Ursache akuter Endometritiden und Placentarentzündungen während der Schwangerschaft und über den Weg, auf dem die Placenta infiziert wird, gehen übrigens die Meinungen noch stark auseinander.

Ich beginne mit der Beschreibung des ersten obengenannten Falles. Wie ich der Krankengeschichte der Frauenklinik Basel, für deren Benützung ich Herrn Prof. *Labhardt* verbindlich danke, entnehmen konnte, handelte es sich um eine 37jährige 2.-Gebärende.

Als Kind Keuchhusten, später nie ernstlich krank; 1926 Strumektomie. 1918 Totgeburt eines $6^1/_2$ Monate alten Feten nach einem Unfall. 1924 und 1925 spontane Fehlgeburten im 2. und 3. Monat. Jetzige Schwangerschaft: Letzte Periode am 19. I. 1927, während 2 Monaten Hyperemesis; Appetitlosigkeit. Außerordentliche Vergrößerung der bestehenden Varicen. Am 3. X. 1927 um 18 Uhr Blasensprung ohne voraufgegangene Wehen. Patientin blieb nicht zu Bett, sondern stand am 6. X. wieder auf, da sie sich völlig wohl fühlte. Am Abend desselben Tages heftiger Schüttelfrost (Temperatur 39°). Beim Spitaleintritt fällt die übelriechende, jauchige Zersetzung des Fruchtwassers auf. Patientin ist munter. Temperatur 36,5°, Puls kräftig, etwas beschleunigt; weder Blausucht noch Atemnot; keine Ödeme, Bewußtsein frei. Aufnahmebefund: Kleine, mäßig genährte Frau. Leichtes systolisches Geräusch über der Herzspitze. Sehr starke Varicen an beiden Beinen. Strumektomienarbe. Harn: Ziemlich reichlich Eiweiß, im Niederschlag massenhaft Leukocyten und Gr. + kurze Stäbchen. Beckenmaße: 25,5:28,5:18,5 cm.

Verlauf. 7. X. 1927: Um 22 Uhr kindliche Herztöne nicht mehr zu hören. Wehentätigkeit sehr schlecht. 8. X. 1927: Plötzliche Atemnot. Atmung ca. 50 pro Minute, oberflächlich. Bewußtsein erhalten, keine Blausucht. Temperatur unter der Achsel 40,1°. Vermutung einer Embolie aus den stark entwickelten Varicen, jedoch verspürte Patientin keinerlei Stechen in der Lunge, sondern nur sehr beklemmende Atemnot. Puls klein, fliegend, nicht aussetzend. Leises systolisches Geräusch über der Mitralis. Rasches Erholen nach Camphereinspritzung, Digalen und Sauerstoffeinatmung. Puls wieder kräftig, Atmung, ruhig, tief. Sobald der Muttermund kleinhandtellergroß ist, soll die Durchbohrung des toten Kindes vorgenommen werden. Zur Beschleunigung der Eröffnung erhält Patientin 2 mal 0,5 Pituglandol. Um 5 Uhr Muttermund kaum fünffrankenstückgroß. 5 Uhr 30 Min. setzen sturmartig kräftige Wehen ein, keine Atemnot. 6 Uhr 2. Erstickungsanfall. Patientin sehr unruhig, Atmung angestrengt, ziehend, Puls kaum fühlbar, leichtes Zittern der oberen Gliedmaßen, Bewußtsein völlig klar. Pupillen reagieren gut, Temperatur in der Achsel 39,7°. Patientin ruft mehrmals, sie müsse ersticken. Besserung nach therapeutischen Eingriffen in ca. 10 Minuten. 7 Uhr 30 Min. nach kurzen Preßwehen spontane Geburt eines toten reifen Mädchens aus erster H. H. L. Unmittelbar nach der Geburt (Placenta noch in utero) 3. und stärkster Erstickungsanfall, von dem sich die Patientin trotz therapeutischer Maßnahmen nicht mehr erholte. Tod um 9 Uhr 10 Min. bei völlig klarem Bewußtsein.

Auszug aus dem Sektionsprotokoll (S. N. 665/27; Obducent: Prof. *Rössle*): Bauchdecken weich, etwas vorgewölbt. Aus der Vulva hängt ein Stück Nabelschnur. Därme leicht gebläht, Serosa glatt und glänzend. Im Bauchraum reichlich gelbe Flüssigkeit mit gallertigen Beimengungen, Gebärmutter überragt in kugeliger Form schwach zusammengezogen um fast Handbreite die Schamfuge. Oberfläche ohne Belag, Anhänge nicht geschwollen und frei. Die von der Gebärmutter wegziehenden Venen, insbesondere beidseits die Venae spermaticae, sind zart und enthalten nur flüssiges sauberes Blut. Zellgewebe um die Bauchschlagader eigenartig sulzig gelb, eiterartig durchtränkt; solche gelbe Durchfeuchtung zieht sich auch längs der unteren Hohlvene gegen die Leberpforte und überkleidet die dickwandige, sulzig anzufühlende Gallenblase. Die Lage der Eingeweide richtig. Die Gebärmutter wird durch Längsschnitt eröffnet und schon in situ unter keimfreien Vorsichtsmaßregeln Material für die bakteriologische Untersuchung entnommen. Scheide nur schwach gerunzelt, im Cervixteil die gewöhnlichen Geburtseinrisse in der gleichmäßig roten, sauberen, von Blutgerinnseln bedeckten Schleimhaut. Beim Öffnen der Gebärmutter entwickelt sich ein fauliger, fader, am ehesten an Colieiter erinnernder Geruch. Die erheblich große Gebärmutter

erscheint von der mächtigen, grüngelb gefärbten Placenta ganz ausgefüllt. Unter dem leicht abgehobenen Rand des Mutterkuchens fließt etwas Eiter hervor. Form der Placenta insofern ganz ungewöhnlich, als sie hochgradig geschwulstartig gehöckert erscheint. Nabelschnur selbst unverändert, mitteldick, ohne Knoten. Die wenigen, von der Placenta nicht bedeckten Teile des Corpus uteri zeigen eine dicke, von Eiter durchsetzte Decidua, der sich auf die innerste Schicht beschränkt, nirgends auf Durchschnitten der Gebärmutterwand erscheinen veränderte Gefäße oder sonst abnorme Gewebsbeimengungen. Die Wand ist rein rötlich und von der gewöhnlichen Beschaffenheit einer eben entbundenen Gebärmutter. *Herz* rechts stark erweitert, Herzmuskulatur trüb und blutarm, am inneren Mitralsegel eine kleine narbig verdickte Stelle, hochgradige Herzbeutelwassersucht. *Lungen* strangförmig verwachsen, blutüberfüllt und ödematös. Starke beiderseitige Brustwassersucht. *Milz* mittelstark vergrößert, halbfest, Pulpa quellend, aber fast nicht abstreifbar, dunkelrot, Knötchen und Bälkchen nicht sichtbar. Mikroskopisch: Sehr zellreiche Pulpa ohne pathologische Zellformen, aber mit zahlreichen karyorrhektischen Figuren. Knötchen mit deutlichen Keimzentren. *Leber* sehr groß, plump, schwer, hochgradig gestaut und geschwollen. Im Bereich der Aufhängebänder und des Ligamentum teres hepatis sulzige gelbe Durchtränkung. Auf der Schnittfläche dunkelbraunrotes fettloses Gewebe, mit feinen, schwarzroten, einsinkenden Bezirken. Im übrigen Zeichnung fast nicht erkennbar. Pfortader unverändert. Mikroskopisch: An der Leber trübe Schwellung, auffallender Reichtum der Capillaren an weißen Blutkörperchen. Oxydasereaktion äußerst stark positiv. Zahlreiche Leukocyten zwischen den Leberbälkchen, starke fleckige Hyperämie; bei Sudanfärbung ganz geringe staubartig-fleckige Verfettung. Gallenblase mikroskopisch: In der Außenschicht hochgradig ödematös mit Blutungen, Ödem zellfrei. Retroperitoneales Zellgewebe, Leberpforte und Leberbänder leicht eitrig durchsetzt, mikroskopisch im Bereich der unteren Hohlvene und der Nebennieren hochgradiges zellarmes Ödem. Paraaortale Lymphknoten in hochgradigem entzündlichen Ödem mit starker Cellulation der Sinus. Iliacale Lymphknoten weniger ödematös, mit geringerer Sinusveränderung, dagegen mit hochgradiger Periadenitis und im Zusammenhang damit Infiltration des Fettgewebes. *Nieren* stark trüb geschwollen.

Bakteriologischer Befund. Aus dem Cavum uteri: In Bouillon kurze Streptokokken und Colibacillen, auf Agar reichlich kurze Streptokokken und Colibacillen. Aus dem Herzblut: In Bouillon und auf Agar Streptokokken in kurzen Ketten.

Pathologisch-anatomische Diagnose: Schwere Phlegmone der subchorialen Teile der Placenta und der Decidua parietalis, Zeichen eben stattgehabter Entbindung; überraschender septischer Herztod, Zeichen von Allgemeininfektion: akute hyperämische Milzschwellung, hochgradige Stauung und Schwellung der Leber. Erysipelartige, leicht eitrige Infiltration des retroperitonealen Zellgewebes mit Fortsetzung auf die Leberpforte und die Leberbänder. Lymphadenitis der retroperitonealen Lymphknoten. Starke akute Erweiterung der rechten Herzkammer und des Vorhofes. Subakutes Ödem und Hyperämie der Lungen. Hochgradige Trübung und Blutarmut der Herzmuskulatur, starke trübe Schwellung der Nieren, beidseitige Brust-, starke Herzbeutel- und Bauchwassersucht. Geringgradige Lungenverwachsungen. Geringgradige Rückstände von Endokarditis der Mitralis. Leichte Hydronephrose. Ödem der Darmwand. Varicen der Beine.

Makroskopische Beschreibung des Präparates.

Placenta sitzt noch an der durchschnittlich 2 cm dicken Gebärmutterwand fest; sie mißt, in der Längsachse des Uterus gemessen, 16 cm, in der queren 19,5 cm; Entfernung ihres unteren Randes bis zum äußeren Muttermund 7 cm, bis zum

inneren Muttermund ca. 3 cm; Mutterkuchen haftet zur Hauptsache an der Hinterwand des Uterus und greift besonders nach rechts noch auf die Kante und auf die Vorderwand über. In horizontaler Richtung läßt die Placenta nur noch ca. 3 cm Uteruswand frei, so daß sie die ziemlich gut zusammengezogene Gebärmutter beinahe vollständig ausfüllt. Die der Eihöhle zugewandte Fläche nicht glatt, sondern mit stark ins Uteruslumen höckerartig vorspringender Oberfläche. Auffallend ferner die oberflächlich stark gelbe Farbe der Eihäute, die nur fleckweise von mehr grauroten Stellen unterbrochen wird. Über die durch tiefe Furchen voneinander abgesetzten placentaren Lappen ziehen die Gefäße mehr oder weniger strahlig zu der oberhalb von der Mitte der Placenta ansetzenden Nabelschnur; sie sind stark gefüllt und schimmern, unscharf begrenzt, bläulichrot durch. Decidua parietalis im Bereich des unteren Uterinsegmentes und der Cervix blutrot, von zahlreichen kleinen gelben Fleckchen durchsetzt, im ganzen von samtartigem Aussehen. Unmittelbar um die Placenta herum, besonders zu beiden Seiten, Uterusinnenfläche eigenartig gelb und schmutzig graurot gefärbt. Scheide gelbbraun, ziemlich weit, kurz, mit zahlreichen quer verlaufenden Fältchen; Eileiter zart, nirgends verwachsen. Eierstöcke länglich, gut mandelgroß, weißlich. Corpus luteum im rechten Eierstock.

Mikroskopische Beschreibung.

Aus dem Rand der Placenta wurden an verschiedenen Stellen 3 Stücke zur histologischen Untersuchung herausgeschnitten und mit Hämatoxylin-Eosin und mit Methylenblau, ferner nach Gram und nach Unna-Pappenheim gefärbt.

1. Schnitt: Aus dem oberen, dem Fundus uteri zunächst liegendem Randstück der Placenta.

H.-E.-Färbung: Amnionepithel ist nur noch in kleinen Buchten der Eihäute vorhanden, Amnion selbst als kernlose, homogen erscheinende Bindegewebsschicht von der darunter liegenden Chorionplatte kaum zu trennen. Nur auf eine kurze Strecke besteht zwischen ihnen ein feiner Spaltraum, in welchem einige vielgestaltigkernige Leukocyten liegen. In der Chorionmembran sind neben spärlichen Bindegewebszellen nur stellenweise, besonders in Umgebung von Gefäßen, wenige weiße Blutkörperchen sichtbar. Die im Chorion verlaufenden Gefäße sowie diejenigen der Chorionzotten ohne Vermehrung der weißen Blutzellen. Unmittelbar unter der Membrana chorii liegen dichte Zellansammlungen, die aus vielfach zerfallenden, polymorphkernigen Leukocyten und wenigen Lymphocyten bestehen; diese Durchsetzung ist so dicht, daß das Chorion an einzelnen Stellen höckerartig gegen die Eihöhle hin vorgewölbt wird. Begrenzung dieser kleinen Eiterherde gegen das Amnion hin ganz scharf, gegen die intervillösen Räume dagegen weniger ausgesprochen, stellenweise dringen Leukocyten entlang den Chorionzotten in die zunächst gelegenen Teile der placentaren Bluträume. Im übrigen weist deren Blut die gewöhnliche Zusammensetzung auf. Ganz vereinzelt sind in den der Decidua basalis unmittelbar angrenzenden Bluträumen eben einsetzende Gerinnungsvorgänge in Form von feinsten Fibrinfädennetzen, in denen weiße und rote Blutkörperchen liegen, zu beobachten. Die Giftigkeit der Spaltpilze scheint hier nicht besonders stark gewesen zu sein, da in der nächsten Umgebung der subchorialen Eiterherde keine Nekrosen vorhanden sind. Erst tiefer im Placentargewebe treten umschriebene, Kerntrümmer enthaltende Nekrosen auf; die Chorionzotten unmittelbar unter den Eihäuten sind völlig kernlos, eine tiefere Zone ohne Epithel mit erhaltener Kernfärbung des Gerüsts. Syncytiale Grenzschicht nur an wenigen Zotten noch sichtbar, an den übrigen bildet die reichlich vorhandene fibrinoide Substanz die Begrenzung gegen die intervillösen Räume. Die im Schnitt noch vorhandene Decidua parietalis hoch-

gradig von stark zerfallenden Leukocyten durchsetzt, weder Drüsenschläuche noch Deciduazellen sichtbar. Die Leukocytenansammlung dringt hier auch in die obersten Schichten des z. T. nekrotischen Myometriums ein. Besonders stark ist die entzündliche Zellansammlung in der Decidua subchorialis. Hier dringen die Leukocyten bis zu den lacunären Bluträumen (Randsinus) und treten auch in sie über, so daß auf diese Weise die Verbindung mit dem mütterlichen Blut klargestellt wird. Decidua basalis enthält hier ebenfalls fleckenförmige Nekrosen. Ganzes Myometrium stark aufgelockert, die der Decidua basalis benachbarten Gefäße lassen schon bei dieser Färbung kleine Bakterienhäufchen und darum herum einige Leukocyten erkennen. In einer derselben findet sich auch ein das Lumen nicht völlig verschließender gemischter Blutpfropf. In den tieferen Muskelschichten sind die Gefäße meist sauber, nur in einigen Venen kleine Thromben und in vermehrter Zahl Leukocyten sichtbar.

Gramfärbung. In der Decidua parietalis sowie in der subchorialen Schicht liegen zwischen den nekrotischen Zelltrümmern zahlreiche entweder zu Häufchen angeordnete oder zerstreut zwischen Leukocyten liegende grampositive Diplokokken, daneben noch zahlreiche kleinere, oft zu kurzen Ketten von 5—7 Gliedern angeordnete grampositive Einzelkokken sichtbar. Diese Spaltpilze nur in den oberflächlichen nekrotischen Schichten der Decidua auffindbar. In den zerfallenden Schichten des Myometriums sind sie nur ganz spärlich, in den lacunären Bluträumen des Placentarrandes und in den Chorionzotten, in ihren Gefäßen und in den intervillösen Räumen sowie in der Decidua basalis gar nicht vorhanden. Bemerkenswert ist das Vordringen der oben beschriebenen Diplokokken zwischen Amnion und Chorion. Der schmale Spaltraum zwischen ihnen ist am Rand der Placenta von zahlreichen ab und zu Ketten bildenden Diplokokken erfüllt. Je weiter man sich vom Rand der Placenta gegen ihre Mitte zu entfernt, um so mehr nimmt ihre Zahl ab, bis schließlich keine mehr auffindbar sind. Sie dringen nirgends ins Chorion ein; die darin verlaufenden Gefäße sind gleichfalls bakterienfrei, ebenso die subchorial gelegenen Eiterherde. In den nekrotischen Resten des Amnionepithels sind die gleichen Diplokokken und kurzen Streptokokkenketten zahlreich vorhanden. Die Streptokokken dringen von hier auch in die subepithelialen Lamellen des Amnions ein. Wichtig ist der Befund kleiner Häufchen von Diplokokken in einer Vene des Myometriums, von denen kurze Kokkenketten ausstrahlen. Dieselben kurzgliederigen Streptokokken fanden sich in Agar- und Bouillonkulturen aus dem Herzblut der Leiche.

Methylenblaufärbung. Im wesentlichen der gleiche Befund wie im Grampräparat, nur findet man außerdem im nekrotischen Amnionepithel und Amniongewebe zahlreiche kurze, feine Stäbchen.

Unna-Pappenheimsche Färbung (modifiziert nach *Ernst*). Das Amnion und dessen Epithelreste auch hier von kurzen roten Stäbchen, die oft zu zweien hintereinanderliegen, durchsetzt. An der Amnion-Choriongrenze dieselben Diplokokken und kurzen Streptokokken wie im Grampräparat; keine weiteren Mikroorganismen; massenhafter, stellenweise zu Häufchen zusammengelagert, finden sich die oben erwähnten Spaltpilze in der Decidua parietalis, subchorialis und in Venen, die von hier aus schräg in die Tiefe der Uterusmuskulatur führen. Die übrigen Placentarteile wiederum bakterienfrei.

2. Schnitt. Größeres Stück aus dem Placentarrand in halber Höhe des Corpus uteri: in Celloidin eingebettet und mit H.-E. gefärbt. Decidua parietalis in diesem Schnitt noch hochgradiger von polymorphkernigen Leukocyten durchsetzt. Deciduazellen nur noch als nekrotische Trümmer zwischen den weißen Blutkörperchen erkennbar. In einigen dem Myometrium eng anliegenden uterinen Drüsenschläuchen gleichfalls Haufen von Leukocyten. Die Zellansammlung im Bereich der

Decidua subchorialis am Rand der Placenta am stärksten, dringt in die obersten nekrotischen Muskelschichten ein und setzt sich dann noch eine Strecke weit zwischen Myometrium und Decidua basalis unter der Placenta hin fort. Die Bluträume des Placentarrandes enthalten Leukocyten in etwas vermehrter Zahl, daneben findet sich an einer Stelle ein gemischter Blutpfropf. Das Amnion, dessen Epithel fehlt, ist nicht, dagegen die subamniotische Schicht und die Membrana chorii hochgradig von Leukocyten durchsetzt. Die entzündliche Zellansammlung in diesem dem äußeren Muttermund näher gelegenen Stück der Placenta viel stärker als im 1. Schnitt. Unter dem Chorionmembran auch hier wieder gut umschriebene, gegen die intervillösen Räume durch eine Schicht der fibrinoiden Substanz (Langhanssche Fibrinschicht) abgegrenzte Eiterherde. Die weißen Blutkörperchen auch

Abb. 1. Subchorialer Eiterherd am Rande der Placenta (aus mittlerer Höhe der Uterushöhle). (*a*) Phlegmone des Amnions (*b*) und des Chorions (*c*) mit unverändertem Gefäß (*d*), Chorionzotten (*e*), Blut (*f*), Septum mit entzündetem mütterlichen Gefäß (*g*). Zeiss, Comp. Ok. 4, Apochromat 16 mm, Lifafilter Nr. 375.

hier in starkem Zerfall; an ganz vereinzelten Stellen wiederum einige Leukocyten in die intervillösen Räume eingedrungen. Diese weisen aber im übrigen Blut von richtiger Zusammensetzung auf. In einem kleinen Gefäß der Chorionplatte ein gemischter Blutpfropf, im übrigen aber alle darin verlaufenden Gefäße sowie auch diejenigen der Chorionzotten sauber. Decidua basalis unverändert; Muskulatur des Uterus ebenfalls stark gelockert, die darin verlaufenden Venen weisen stellenweise zu reichlich weiße Blutkörperchen auf. In einer kleinen Vene ist ein frei im Lumen liegender Blutpfropf sichtbar. Die Eihäute außerhalb der Placenta zeigen keine Leukocytenansammlung (s. Mikrophotogramm).

3. Schnitt: Aus dem dem äußeren Muttermund zunächst liegenden Placentarrand.

H.-E.-Färbung: Im wesentlichen hier dieselben Veränderungen wie in den beiden vorhergehenden Stücken, nur Amnion selbst stärker von Leukocyten durchsetzt, ebenso die subamniotischen Eiterherde größer, was wohl die makro-

skopisch besonders auffallende Gelbfärbung der Placentaroberfläche in dieser Gegend erklärt. Membrana chorii weniger stark von segmentkernigen weißen Blutkörperchen durchsetzt, auch die subchorialen Abscesse kleiner. Die intervillösen Räume, die chorialen Gefäße und die Decidua basalis auch in diesem Schnitte frei von entzündlicher Infiltration. Ganz eindeutig läßt sich hier wieder der Weg feststellen, auf dem der mütterliche Kreislauf infiziert wurde. Am Rand der Placenta sind reichlich Leukocyten in die Decidua subchorialis und in die obersten Muskelschichten eingedrungen; von hier setzt sich die Infiltration direkt in die benachbarten venösen Bluträume des Myometriums fort; in mehreren Gefäßen Thromben und Blutpfröpfe, die selbst in ihrer Mitte kleine Eiterherde aufweisen. Eine kleine, in ihrem ganzen Verlauf vom Placentarrand schräg durch die Uterus-

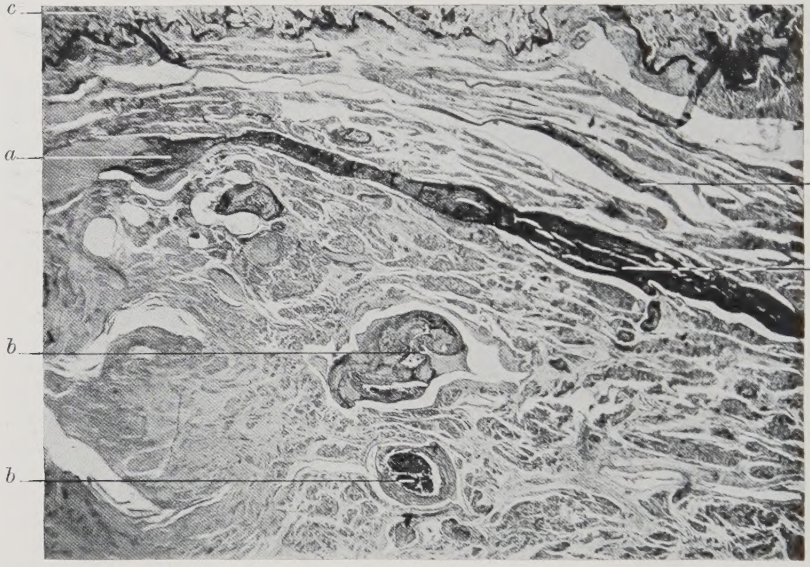

Abb. 2. Leukocytenreicher Thrombus mit zahlreichen Bakterienhaufen in einer vom Rand der Placenta schräg durch die Uterusmuskulatur verlaufenden kleinen Vene (*a*); thrombosierte Venen mit Eiterherden im Myometrium (*b*); Decidua basalis (*c*); unveränderte Vene (*d*). Zeiss. Obj. Planar 35. Lifafilter Nr. 211.

muskulatur getroffene Vene von einem leukocytenreichen, massenhaft Bakterienhaufen aufweisenden Thrombus ausgefüllt. Weiter gegen die Uterusaußenfläche zu noch mehrere Venen von leukocytenreichen Thromben erfüllt. Jedoch die kleinen, der Decidua basalis am nächsten liegenden Venen mit normalem Blut gefüllt. Daraus läßt sich schließen, daß die Infektion der Mutter nicht diaplacentar erfolgte, d. h. durch die Eihäute, die intervillösen Räume und die Decidua basalis dann auf das Myometrium sich fortsetzend, sondern daß die Spaltpilze am Rande der leicht abgelösten Placenta durch die Subchorialis geradeswegs in die Randsinus und von hier unmittelbar in den Kreislauf der Mutter eindrangen (2. Mikrophotogramm).

Gramfärbung: Zwischen Amnion und Chorion sind auch hier dieselben grampositiven Diplokokken, die sich ebenfalls hier und da zu kurzen Ketten zusammenreihen; daneben aus kleineren, gleichfalls grampositiven Kokken bestehende kurzgliedrige Kokkenketten und nicht in Verbänden liegende Einzelkokken.

Diese Spaltpilze sind hier wesentlich zahlreicher als im 1. Schnitt und wiederum am Rand der Placenta am zahlreichsten. Zum Unterschied des Befundes im 1. Schnitt sind hier dieselben Bakterien auch in den dem Placentarrand zunächst gelegenen Leukocyteninfiltrationen in der subamniotischen und der subchorialen Schicht zu finden. *Sehr reichlich, stellenweise zu Häufchen zusammengelagert, liegen diese Kokken in der vom Rand der Placenta schräg ins Myometrium verlaufenden Vene. Sie sind von der Decidua parietalis und subchorialis direkt in diese Venen eingedrungen und führten so zur Bakteriämie des mütterlichen Kreislaufes.*

Unna-Pappenheim: Im Amnion und Chorion die gleichen Bakterien wie im 1. Schnitt, nur viel zahlreicher, in den subamniotischen und subchorialen Eiterherden ebenfalls Diplokokken und kleinere Streptokokken. Reich an obigen Bakterien sind auch hier die Decidua parietalis sowie subchorialis. In der längsgetroffenen Vene des Myometriums und in mehreren kleinen Venen daselbst dichte Haufen derselben Spaltpilze, die übrigen Placentarteile bakterienfrei.

Methylenblaufärbung wie bei der Unna-Pappenheimschen Färbung.

Oxydasereaktion stark positiv, besonders in der subamniotischen und subchorialen Schicht.

Vagina (unmittelbar unterhalb des äußeren Muttermundes).

H.-E.-Färbung: Epithel unversehrt, unmittelbar darunter liegende Schicht blutüberfüllt, in einer kleinen Vene eine beginnende Thrombose mit Bakterienhaufen, keine entzündlichen Leukocytenansammlungen. Eine kleine Vene im lockeren paravaginalen Fettgewebe gefüllt von Leukocyten.

Gramfärbung: In der kleinen thrombosierten Vene wohl Häufchen von zerfallenden Leukocyten, aber keine Spaltpilze nachzuweisen.

Eileiter: Nur in den Falten starke Hyperämie und Ödem, sonst unverändert.

Nabelschnur: Bei *H.-E.-Färbung* dichte Durchsetzung der Gefäßwände von Vena und Arteriae umbilicales mit Leukocyten, besonders starkes perivasculäres Infiltrat mit Nekrosen.

Gramfärbung: Im Amnion zahlreiche grampositive Diplokokken und Diplostreptokokken, die nur in geringe Tiefe der Nabelschnur eindringen, Gefäße frei von Spaltpilzen.

Auszug aus dem Sektionsprotokoll des Kindes (S. N. 666/27): Mädchen, 47 cm lang. Epidermis z. T. in Fetzen abziehbar, Nabelschnurstumpf nicht abgebunden, 25 cm lang. Milz und Leber weich, schlaff anzufühlen. Herz: Ekchymosen im Epikard. Keine Mißbildungen. Lungen: Ekchymosen der sonst glatten und glänzenden Pleura, Schwimmprobe negativ, Schnitte dunkelrot. In Luftröhre und Hauptbronchien weißer, klebriger Schleim; Milz weich, schlaff, dunkelblutrot, normal groß. Leber schlaff, dunkelrot, normal groß. Nebennieren: Rinde hellrosa, Mark dunkelrot. Nieren: schlaff, blutreich. Schädel: Geburtsgeschwulst über der kleinen Fontanelle und dem Hinterhauptsbein. Knorpelknochengrenze im distalen Femurende scharf, Knochenkern vorhanden.

Mikroskopisch. Leber: Starke Hyperämie, Ödem, tropfige Entmischung; kleine Blutbildungsherde, Blut schlecht färbbar. Oxydasereaktion: Zahlreiche, im Parenchym ziemlich gleichmäßig verteilte Gebilde mit positiver Reaktion. Sehr viel stärkere Anhäufung solcher in der Glissonschen Kapsel, manchmal bis zu dichtstehenden Infiltrationen ohne Bevorzugung der Wände der Pfortaderäste. Nabel: Arteriitis und Periarteriitis der Nabelgefäße. Nabelvene frei.

Diagnose: Geringe allgemeine Unreife, starke Hyperämie der inneren Organe, auffällige Dissoziation von Leber und Milz (fragliche Toxikämie oder Bakteriämie bei subchorialer Placentarphlegmone).

Epikrise:

Die aus verschieden weit vom äußeren Muttermund entfernten Stellen des Placentarrandes entnommenen Schnitte weisen ungleich starke leukocytäre Durchsetzung auf. Am dichtesten liegen die weißen Blutkörperchen in dem im unteren Uterinsegment haftenden Placentarteil, in den dortigen Eihäuten, den nekrotischen Teilen der Decidua subchorialis und des Myometriums. Weniger dicht ist die entzündliche Zellansammlung der Eihäute im 2. Schnitt aus der mittleren Höhe der Gebärmutterhöhle und nur geringgradig in dem dem Fundusteil entnommenen Placentarstück. Die Decidua parietalis und die benachbarten Randteile der Placenta sind in allen Schnitten am stärksten leukocytär durchsetzt, von hier aus läßt sich das unmittelbare Vordringen der Leukocyten zwischen Amnion und Chorion, unter der Chorionplatte, in die Decidua subchorialis, in die Uterusmuskulatur und in ihre Venen verfolgen. Die beschriebenen Spaltpilze finden sich gleichfalls in dem dem äußeren Muttermund zunächst gelegenen Teil der Placenta am dichtesten, sind nur auf eine kurze Strecke hin vom Rand der Placenta zwischen und unter den Eihäuten vorgedrungen; frei von Bakterien und entzündlicher Infiltration sind die intervillösen Räume und die Decidua basalis sowie die Chorionzotten. Aus diesen Befunden geht deutlich hervor, daß die Spaltpilze aus dem unteren Uterinsegment aufsteigend die Decidua parietalis und dann die Placenta infizierten. Da die Patientin, die nur an Varicen, nicht aber an Thrombophebitis litt, bis zu dem 5 Tage vor ihrem Tode erfolgten frühzeitigen Blasensprung eine völlig beschwerdefreie Schwangerschaft durchmachte, ist wohl mit Sicherheit anzunehmen, daß der frühzeitige Blasensprung allein die Ursache zur nachherigen Infektion der Gebärmutterhöhle darstellt. Der Selbstschutz der Sekrete im Sinne einer Herausschaffung der Bakterien versagte, diejenigen Scheidenbakterien, die besser im alkalischen Corpussekret als im sauren Scheidensekret gedeihen, wie die dem Streptococcus pyogenes, dem Diplostreptokokkus, dem Staphylokokkus und dem Bacterium coli ähnlichen Bakterien drangen in die Uterushöhle, führten zur eitrigen Entzündung der Decidua parietalis und der oben beschriebenen Placentarteile und nach dem Eindringen in die Venen des Myometriums durch Bakteriämie des mütterlichen Kreislaufes zur Allgemeininfektion und zum überraschenden septischen Herztod.

Bakteriologisch weder aus dem Blut noch der kindlichen Milz Spaltpilze züchtbar (Bouillon- und Agarkulturen). Der Tod des Kindes war somit in diesem Falle wohl toxisch bedingt.

Fall 2. Auszug aus der Krankengeschichte: 31jährige Erstgebärende, die vor 2 Jahren eine Nierenbeckenentzündung durchmachte, sonst aber nicht krank war.

Aufnahmebefund: 157 cm groß, kräftig gebaut, guter Ernährungszustand. Herz und Lungen o. B. Varicen am linken Bein. Beckenmaße 26:29:20 cm,

Bauchumfang 99 cm, längsoval, straffe Bauchdecken; beim Spitaleintritt am 7. III. 1928 Abgang von wenig hellrotem Blut aus den Geschlechtsteilen.

Jetzige Schwangerschaft: Letzte Periode am 2. V. 1927; anfangs viel Erbrechen; Verstopfung. Vor 3 Wochen Blutung aus den Geburtswegen. Äußere Untersuchung: II. H. H. L. Herztöne rechts. Keine innere Untersuchung. Blasensprung vor 8 Tagen. Wehenanfang nicht genau bekannt, daher Eröffnungszeit nicht genau festzustellen. Dauer der Austreibung 1 Stunde 25 Minuten. Nachgeburtsperiode 30 Minuten. Temperatur vor der Geburt 36,6°, nach der Geburt 40,1°. Puls vor der Geburt 86, nach der Geburt 150.

Beim Spitaleintritt keine Wehen, sondern nur ziehende Schmerzen im Unterleib. Kindsbewegungen kräftig; in voriger Nacht sei unbemerkt frisches Blut abgegangen, ähnlich wie bei der Menstruation, daher Spitaleintritt. Patientin bleibt 6 Tage im Bett, keine Wehen. Herztöne seit dem 12. III. nicht mehr zu hören, am 13. III. kräftige Wehen, Geburt eines männlichen, stark übelriechenden Maceratfetus. Fruchtwasser putrid. Placenta auf Bauchpressenersatz ausgestoßen, stark übelriechend. Uterus wird darauf hart, Fundus steht 3 Querfinger unterhalb des Nabels; bald nach der Geburt heftiger Schüttelfrost. Temperatur 40,1°, Puls 150. Puls und Temperatur sinken am gleichen Tag zur Norm ab.

Wochenbettsverlauf: Temperatur morgens meist normal, abends bis auf 39° ansteigend. Lochien übelriechend, fließen gut ab; angelegte Blutplatten blieben keimfrei; in den Labien nach einigen Tagen Abscesse, die eingeschnitten wurden; im Blut nach der Geburt 5300, einige Tage später 17100 Leukocyten. Blutsenkung nach *Linzenmeier* 17 Minuten. Hektisches Fieber dauert an. Katheterurin trüb, dunkelbraun, neutral; spez. Gewicht 1012; Eiweiß leicht opal, Zucker = 0, Diazo = 0, Urobilinogen = Spur; sehr viel Leukocyten und Bakterien. 6 Tage post part. frische Thrombophlebitis in den Varicen des linken Beines. Patientin starb nach $4^1/_2$ Monaten Spitalaufenthalt an einer Meningitis, die im Anschluß an eine Pyelitis auftrat.

Auszug aus dem Sektionsprotokoll des Kindes (S. N. 170/28): Knabe, 52 cm lang, Haut mißfarben grünlichgrau, nicht abgehoben. Kopfknochen schlotternd, die Nabelschnur grünlich verfärbt, feucht, die Dünndarmschlingen gebläht. In den Pleurahöhlen und im Herzbeutel sanguinolente Flüssigkeit, subepikardiale Blutungen und Klappenhämatome der Tricus pidalis. Atelektase beider Lungen. Die Milzpulpa etwas gequollen, dunkelrot; kleines Hämatom der Nierenkapsel. Harte und weiche Hirnhäute sehr blutreich, ohne Einriß. Knochenkern in der distalen Femurepiphyse gut entwickelt, Knorpelknochengrenze scharf. Placenta: Insertio marginalis der Nabelschnur, Eihautriß fast am Rand, Nabelschnur und amniale Fläche der Placenta sind gelbgrün verfärbt.

Nabelschnur. *H.-E.-Färbung:* Starke leukocytäre Durchsetzung um die Nabelgefäße mit Nekrosen und weniger dichte Herde in der Wand sowohl von Vena als auch von Arteriae umbilicales. In ersterer ein frischer wandständiger, flacher Thrombus. Das Blut in sämtlichen Gefäßen sauber. Der Amnionüberzug nicht infiltriert, sein Epithel fehlt. *Gramfärbung:* Keine Bakterien nachweisbar.

Bouillon und Agar blieben nach 2mal 24 Stunden (nach Überimpfung von Material aus einem Wirbelkörper) keimfrei. Leber: Starkes Ödem und Dissoziation. Keine entzündliche Infiltration. Die Gefäße ohne abnormen Inhalt. Bei Gram- und Unna-Pappenheimscher Färbung keine Bakterien nachweisbar.

Lunge: Das fetal atelektatische Lungengewebe an einzelnen Stellen durch Fäulnisblasen auseinandergedrängt. Fleckweise starkes Ödem. In subpleuralen Teilen dichte blaue Bakterienhaufen, die sich im Gram-Präparat als aus Staphylo- und Diplokokken bestehend erweisen. In tieferen Lungenteilen liegen sie weniger dicht, z. T. vereinzelt in den Alveolen und in Alveolarsepten.

Diagnose: Fortgeschrittene Fäulnis. Fäulnisemphysem der Lungen und totale Atelektase, Erweichung von Milz und Leber. Blutige Imbibition der Gefäßhäute, subchoriale Eiterung der Placenta.

Makroskopische Beschreibung der Placenta.

Vollständige Placenta an ihrer amnialen Fläche auffallend gelb gefärbt. Maße: 18,5:18,5:3 cm; amniale Fläche flach, mit deutlich vorspringenden, stark gefüllten Gefäßen im Chorion, die strahlenförmig zu der am Rande ansetzenden dicken, graugelb gefärbten Nabelschnur zusammenlaufen. Uterine Fläche ziemlich glatt, von seichten Furchen durchzogen, die die einzelnen Cotyledonen voneinander abgrenzen. In der Hauptsache blaßgelb, mit ganz vereinzelten kleinen gelben Flecken, stellenweise noch von kleinen Blutgerinnseln bedeckt.

Mikroskopische Beschreibung.

Es wurden an drei verschiedenen Stellen Stücke aus dem Placentarrand herausgeschnitten, in Paraffin eingebettet und mit H.-E., Methylenblau und nach Gram und Unna-Pappenheim gefärbt.

1. Schnitt. H.-E.-Färbung: Nur stellenweise ist die homogene äußerste Schicht des Amnions noch vorhanden; dieses fast durchweg stark aufgelockert, sein Epithel fehlt fast vollkommen. An dessen Stelle nekrotische Zellmassen mit dichten blauen Bakterienhaufen. Unter dem Amnion und in den äußersten Schichten des Chorions sehr zahlreich vielgestaltigkernige Leukocyten mit reichlichen Zerfallsformen; auffallend stark die Leukocytendurchsetzung an mehreren Stellen in der Wand von chorialen Gefäßen. Die weißen Blutkörperchen liegen hier ganz dicht in der verbreiterten Gefäßwand, sind z. T. perlschnurartig angeordnet und lassen sich bis in die im Lumen fast aller dieser Gefäße liegenden Thromben verfolgen. Membrana chorii z. T. ödematös gelockert, auch in ihrem den intervillösen Räumen näher gelegenen Teil diffus verstreut Leukocyten. Unmittelbar unter dem Chorion kleine Abscesse, von denen aus Leukocyten auch in die schmale Schicht fibrinoider Substanz, die das Chorion vom intervillösen Raum trennt, eindringen, teilweise sind sie noch in den äußersten Teilen der intervillösen Räume zu finden. Diese aber im übrigen frei von jeder entzündlichen Einlagerung. Chorionzotten, insbesondere ihre Gefäße, unverändert, die fibrinoide Substanz nur in geringer Menge vorhanden; in einigen decidualen Septen Kalkablagerungen. Decidua basalis noch in dünner Schicht vorhanden, weist nur stellenweise vereinzelte weiße Blutkörperchen auf, ihre Zellen gut färbbar, unverändert. Nur am Rand der Placenta im Bereich der Decidua subchorialis eine dichte leukocytäre Durchsetzung mit Untergang der Deciduazellen. Das Zellinfiltrat besonders dicht in der fibrinoiden Substanz des Nitabuchschen Randstreifens, und setzt sich von hier aus subchorial fast ununterbrochen bis zu den oben beschriebenen kleinen Eiterherden fort. Auch in den der Decidua subchorialis zunächst gelegenen intervillösen Räumen nur ganz wenige Leukocyten.

Gramfärbung: Die dichten, schon bei H.-E.-Färbung sichtbaren Bakterienhaufen liegen hauptsächlich in dem stark gelockerten Amnion. In den Leukocytenansammlungen des Placentarrandes, in der Decidua subchorialis und in den äußersten Teilen der Decidua basalis finden sie sich viel seltener, auch in den subchorialen Eiterherden sind sie vereinzelt aufzufinden. Diese Bakterienhaufen bestehen aus ziemlich großen Kokken, teilweise deutlich sich ab und zu zu ganz kurzen Ketten lagernde Diplokokken. Die Thromben der chorialen Gefäße weisen ebenfalls wenig solcher Einzel- und Diplokokken auf. Übrige Teile der Placenta ohne Mikroorganismen.

Methylenblau- und Unna-Pappenheimsche Färbung zeigen dieselben Staphylo- und Diplokokken, gleich lokalisiert wie im Grampräparat, die im Amnion und in der nekrotischen Decidua subchorialis in besonders dichten Haufen liegen.

2. Schnitt. H.-E.-Färbung: Amnion und Chorion hier noch stärker leukocytär durchsetzt; in der der Eihöhle zunächst liegenden Schicht des Amnions wiederum dichte Bakterienhaufen. Die kleinen subchorialen Eiterherde auch hier vorhanden, Randteil der Placenta wiederum besonders stark infiltriert, weist zwischen den Leukocyten einzelne kleine Nekroseherde auf. In den spärlichen Resten von Decidua basalis nur wenige Leukocyten. Ein größeres Zottengefäß mit leukocytär infiltrierter Wand und einem ebenfalls von zahlreichen weißen Blutkörperchen durchsetzten Blutpfropf. Placenta im übrigen unverändert.

Gramfärbung: Gleiche Haufen von Diplokokken und Staphylokokken im Amnion wie im ersten Schnitt. Weniger zahlreich liegen dieselben in den Infiltraten der Decidua subchorialis und in den kleinen Eiterherden unter dem Chorion. Auch in chorialen Gefäßen einzelne Diplokokken. Intervillöser Raum und Chorionzotten bakterienfrei.

Methylenblau- und Unna-Pappenheimsche Färbung zeigen gleich lokalisiert dieselben Kokken und Diplokokken.

3. Schnitt. H.-E.-Färbung: Leukocytendurchsetzung im Bereich des Placentarrandes etwas dichter, Subchorialis und die fibrinoide Substanz daselbst nekrotisch; aus der subchorialen Schicht dringen hier mehr Leukocyten in die benachbarten Teile des intervillösen Raumes ein, bleiben aber immerhin doch nur auf die der Chorionplatte zunächst liegenden Teile lokalisiert. Im übrigen in diesem Schnitt die gleichen Veränderungen wie in den beiden ersten, auch dieselben Bakterien auffindbar.

Epikrise:

Diese histologischen Bilder stimmen weitgehend mit den Befunden in den Placentarstücken des 1. Falles überein, auch hier sind vorwiegend der Placentarrand, die Decidua subchorialis, der Nitabuchsche Randstreifen und die Eihäute (in diesem Falle besonders stark das Amnion) von der Leukocyten- und Spaltpilzansammlung befallen. Allerdings zeigen die Decidua basalis und die der Chorionplatte zunächst gelegenen Teile der intervillösen Räume ebenfalls geringgradige Leukocytendurchsetzung. Auffallend ist jedoch, daß in beiden Fällen der weitaus größte Teil der placentaren Bluträume frei von jeder entzündlichen Erscheinung ist. Auch hier, wo der Mutterkuchen nicht in Zusammenhang mit der Gebärmutter untersucht werden konnte, scheint mir der von den Bakterien eingeschlagene Weg derselbe zu sein, nämlich 1. das Vordringen vom Rand der Placenta in und unter die Eihäute und 2. das direkte Durchdringen des Amnions von der Eihöhle her.

Die beiden Fälle stimmen auch in bezug auf die Ursache der Infektion der Placenta überein. Im 2. Fall erfolgte der Blasensprung ebenfalls frühzeitig, und zwar 14 Tage vor der Geburt. Für das Eindringen der Scheidenbakterien in das Placentargewebe mögen in diesem Falle die Blutungen, die wohl durch geringgradige Ablösungen der Placenta verursacht waren, begünstigend gewirkt haben. Ob die geringgradigen

leukocytären Infiltrate in den peripherstenTeilen der intervillösen Räume und an einzelnen Stellen der Decidua basalis mit diesen Blutabgängen und dem dadurch möglicherweise bedingten leichteren Eindringen der Bakterien zusammenhängen, oder ob sie im Sinne *Ikedas* als (auf einen chemotaktischen Reiz von der Eihöhle her) angelockte Blutzellen zu deuten sind, läßt sich nicht entscheiden. Wesentlich ist nur, in beiden Fällen zeigen zu können, *daß die aufsteigenden Scheidenkeime in erster Linie vom Rande der Placenta her zwischen und unter die Eihäute vorgedrungen sind und hier die ausgedehnten Eiterungen veranlaßten, daß ferner Mikroorganismen auch direkt von der Eihöhle her in das Amnion eingedrungen sind, wenn auch nur in die obersten Schichten, daß aber weder die Decidua basalis noch die intervillösen Räume an der Entzündung beteiligt sind. Eine hämatogene Infektion der Placenta oder eine akute Verschlimmerung einer chronischen Endometritis können somit wohl ausgeschlossen werden.*

Von älteren Forschern wurden die verschiedensten Veränderungen in der Placenta: Infarktbildungen, Gefäßerkrankungen usw. als Placentitis angesprochen. *Von Franqúe* bezeichnet nur jene Erkrankung als eigentliche Placentitis, bei der sämtliche Bestandteile der Placenta, die Decidua basalis, die Chorionzotten, Chorionplatte und Amnion, gleichzeitig Entzündungsprozesse aufweisen. *H. Hinselmann* unterscheidet 3 verschiedene Arten der Entstehung echter Placentitis während der Schwangerschaft: 1. der bakteriämische Weg, 2. die ascendierende Infektion von der Eihöhle her, 3. die akute Verschlimmerung einer schon bestehenden chronischen Endometritis.

Zur Feststellung von Ursache und Entstehungsweise der leukocytären Infiltration der Eihäute von normalen Placenten (bei Ausschluß von Lues und anderen Infektionskrankheiten) untersuchte *Ikeda* zahlreiche frische Placenten. Er fand, daß die Leukocyteninfiltration an der Nabelschnur-Placentargrenze sowie in der Chorionmembran weder von der Länge der Wehendauer noch von stärkeren Kontraktionen abhängig ist. Sie kommt häufig bei Tot- bzw. Zangengeburten zustande, jedoch findet sie sich auch nach normal verlaufenden Schwangerschaften und Geburten; sie ist insbesondere nicht spezifisch für Lues. Die Leukocytendurchsetzung findet sich viel häufiger an der Nabelschnur-Placentargrenze als entfernt davon in der Chorionmembran. Die Leukocyten entstammen 2 Quellen: 1. den fetalen Gefäßen des Chorions, 2. dem mütterlichen Blut der intervillösen Räume. Eine chemische und toxische Änderung der Beschaffenheit des Fruchtwassers ruft die Leukocytenansammlung in den peripheren intervillösen Räumen und Leukocytenauswanderung aus den fetalen Gefäßen in das umliegende Gewebe hervor. *Gräff* hatte schon früher als Grund der Leukocytenansammlung einen chemo-physikalischen Reiz seitens des Frucht-

wassers angenommen, dabei sollen die Leukocyten zu dem Orte erhöhter Wasserstoffionen-Konzentrationen wandern.

Eine den zwei oben beschriebenen Fällen ähnliche Erkrankung der fetalen Eihäute in der Schwangerschaft beschrieb *Walthard*.

28jährige IV-para, Fehlgeburt im 4. Monat. Ausräumung der retinierten Placenta. Amnion, Chorion und die Chorionzotten dicht von Leukocyten durchsetzt; in diesen fetalen Anteilen zahlreiche Diplokokken. Decidua basalis bakterienfrei. Durch Diplostreptokokken verursachte starke Entzündung der Eihäute und der Placenta, in der das Exsudat hauptsächlich aus mehrkernigen Leukocyten und Fibrin bestand, welche zu ausgedehnter Nekrose von Chorion und Chorionzotten geführt hatte. *Walthard* nimmt an, daß die Bakterien zuerst die Eihäute und dann, weiter vordringend, die Placenta infizierten.

H. Hoefl berichtet über einen Fall, bei dem sich neben der Eiteransammlung massenhaft Bakterien in den fetalen Eihäuten, namentlich in der Membrana chorii, fanden.

Fehlgeburt vor 3 Wochen; Frau wegen Blutungen eingeliefert. Temperatur 37,0°, Puls 70. Zurückgebliebene Placentarreste vermutet; Ausräumung des Uterus. Befund: Etwa kleinfaustgroße, völlig retinierte Placenta des 3. Schwangerschaftsmonats. Temperatur nach der Operation 38,5°, bald wieder zur Norm sinkend. Wochenbett normal. In Placenta auf der fetalen Seite eine ca. walnußgroße, mit Eiter gefüllte Höhlung. Mikroskopisch Amnionepithel nur stellenweise sichtbar, Membrana chorii dicht von neutrophilen Leukocyten durchsetzt; diese entzündliche Infiltration gegen die intervillösen Räume zu abnehmend, in diesen nicht mehr festzustellen. Zwischen den Rundzellen in der Membrana chorii deutliche Nekrosen. Daneben thrombosierte Gefäße mit verdickten Wandungen. Die Chorionzotten unverändert. Neben den Leukocyten massenhaft grampositive Strepto- und Staphylokokken vorhanden. In einer einzigen Zotte des Chorions ebenfalls Streptokokken, die einen dort liegenden Blutpfropf infiziert hatten.

Hoefl erachtet 2 Infektionswege als möglich, nämlich aufsteigende oder hämatogene Infektion, kann aber darüber nichts Bestimmtes aussagen, da ihm Angaben über die Frucht fehlten. *J. Donat* beschrieb einen Fall von Endometritis purulenta nach Frühgeburt im 9. Monat.

Seit Jahren an Fluor leidende Mehrgebärende ohne Zeichen von Lues, spontane Entbindung, nachdem vor 3 Tagen schon das Fruchtwasser abgegangen war. Dieses grüngelb verfärbt, eiterhaltig. Wochenbettsverlauf gut, Temperatur nur unmittelbar nach und am 3. Tage post part. etwas über 38°. Placenta vollständig, 14:15 cm im Durchmesser und 2,5 cm dick. Ihre uterine Fläche wies eine dünne gelb gefärbte Schicht auf, die sich von der Decidua basalis gut abhob. Amnion und Chorion undurchsichtig, fest verklebt, zwischen ihnen Eiter. Mikroskopisch in der Decidua basalis eine dichte Eiterzellansammlung, die entlang den Haftscheiben bis zu den Chorionzotten vordrang.

Donat glaubt, daß es sich um eine primäre Entzündung der Decidua basalis und parietalis handelte, die Eiterung habe möglicherweise schon vor der Vereinigung von Decidua parietalis und capsularis bestanden. Zeichen eitriger Entzündung des Myometriums fehlten, die Erkrankung war auf die Schleimhaut beschränkt. *Donat* glaubt, daß ursächlich eine

Gonorrhöe in Frage komme, trotzdem Genokokken nicht nachzuweisen waren. Möglicherweise spielt auch hier der vorzeitige Blasensprung für die Infektion des Endometriums eine Rolle.

Donat hat als erster auf die Möglichkeit, daß bei der akuten Endometritis in der Schwangerschaft Bakterien, die bei der chronischen Endometritis nie nachgewiesen werden konnten, eine ursächliche Rolle spielen könnten, hingewiesen, obwohl er im obigen Fall keine Mikroorganismen nachweisen konnte.

R. Emanuel hat danach als erster den sicheren Bakteriennachweis bei Endometritis in der Schwangerschaft erbracht. Er wies darauf hin, daß verschiedene Mikroorganismen ursächlich in Betracht kommen und beschrieb 2 Fälle akuter Endometritis.

Beim ersten wurde die Placenta nach einem Abort ausgeräumt; auffallend war dabei die ungewöhnliche Dicke der Decidua parietalis; die Patientin war fieberlos. Makroskopisch zahlreiche scharf begrenzte, gelbweiße, erhabene Herde an der Oberfläche der Decidua parietalis. Mikroskopisch diesen Herden entsprechend starke Anhäufung kleiner Rundzellen, die so dicht war, daß von Deciduazellen nichts mehr zu sehen war. In ihnen zahlreiche gonokokkenähnliche, z. T. auch intracellulär gelagerte grampositive Diplokokken. Sie waren an der Oberfläche der Decidua in dichten Haufen, in der Tiefe um die uterinen Drüsen herum jedoch viel spärlicher zu finden. Im 2. Fall fand *Emanuel* eine mehr diffuse Leukocyteninfiltration in der Decidua parietalis, in der er ebenfalls reichlich Diplokokken nachweisen konnte. In der Decidua basalis dieselben Infiltrate von ein- und mehrkernigen Leukocyten. Nach dem intervillösen Raume zu die Infiltration viel geringer. Übrige Teile der Placenta vollständig frei von Entzündungserscheinungen. Die grampositiven Diplokokken auch in der Decidua basalis bis nahe an den intervillösen Raum heran.

Emanuel stimmt mit der Ansicht *J. Veits* überein, daß die Endometritis graviditatis acuta sich aus einer bereits vorher bestehenden chronischen Endometritis entwickle.

Santi berichtet über einen Fall mit ca. fünffrankenstückgroßem tiefen Absceß der Placenta.

Frau im 8. Schwangerschaftsmonat mit leichtem Fieber und Schmerzen im Unterleib erkrankt. Nach wenigen Tagen Geburt eines anscheinend gesunden, 2300 g schweren Kindes. Placenta von selbst ausgestoßen, Wochenbett fieberfrei. Die Placenta wies auf ihrer uterinen Fläche eine runde, ca. fünffrankenstückgroße, eitergefüllte Höhle auf, die sich durch die ganze Placenta hindurch erstreckte und von richtiger Absceßwand begrenzt war. Bakteriologisch kleine Streptokokken nachweisbar.

Santi gibt 2 Entstehungsmöglichkeiten dieses Abscesses an, entweder waren die Keime schon vorher in der Schleimhaut und sind durch geringgradige Placentarablösung virulent geworden, oder sie sind auf dem Blutwege in die Placenta gewandert. Allerdings konnte in diesem Fall ein Ursprungsherd bei der Patientin nicht gefunden werden.

O. von Franqué beschreibt einen Fall von entzündlicher Exsudation von der Decidua her in die Eihöhle.

36jährige VI-para, die seit der letzten Geburt an starkem Fluor litt und wegen Cervixkatarrh öfters mit Ausschabungen und Spülungen behandelt wurde. 7 Tage nach dem frühzeitigen Blasensprung spontane Geburt. Temperatur 4 Tage lang nach der Geburt 39°. Kind starb am 4. Tag. Keine Sektion. Placenta 450 g, Eihäute dick, Amnion gelblich. Mikroskopisch das Amnionepithel erhalten, ebenso die homogene Grenzschicht desselben unverändert, darunter fand sich eine dichte kleinzellige Infiltration, die gegen das Chorion zu abnahm. Letzteres wies zwischen den Bindegewebsfasern ebenfalls diffuse kleinzellige Durchsetzung auf.

Von Franqué nimmt an, daß der größte Teil der Leukocyten aus der Subchorialis stammt und von dort ins Chorion eingewandert ist. Die Decidua basalis und parietalis sowie der intervillöse Raum waren gleichfalls von weißen Blutkörperchen durchsetzt. *Von Franqué* faßt den Fall als entzündliche Exsudation von der Decidua her in die Eihöhle auf. Die Entzündungszellen sollen aus Venen und Capillaren in die Decidua basalis und parietalis einwandern, von da in die intervillösen Räume, die Zotten und in die Chorionmembran, darauf ins Amnion und schließlich in die Eihöhle eindringen. Den frühzeitigen Blasensprung faßt er nicht als Ursache der Infektion auf, da er es als undenkbar hält, daß sich so weitgehende entzündliche Veränderungen im Inneren des graviden Uterus in so kurzer Zeit ausbilden könnten, ohne Störung des Allgemeinbefindens zu verursachen. Ein Zerfall von Gewebe konnte nicht festgestellt werden, daher lag auch keine eigentliche Eiterung vor. Ursächlich komme eine Verschlimmerung alter entzündlicher Uterusveränderungen während der Schwangerschaft in Betracht. Die chronisch entzündete Schleimhaut zeige eine Veranlagung zu akuten und subakuten Störungen.

Zusammenfassung.

Die akute Endometritis parietalis und eitrige Entzündung der fetalen Teile der Placenta während der Schwangerschaft hängt in den beiden beschriebenen Fällen, und wahrscheinlich auch in einigen im Schrifttum niedergelegten Fällen, ursächlich mit dem frühzeitig erfolgten Blasensprung zusammen, der den Scheidenkeimen die aufsteigende Infektion der Uterushöhle ermöglicht. Dabei kommen verschiedene Bakterien (Streptokokken, Diplostreptokokken, Staphylokokken und Bacterium coli) als Infektionserreger in Betracht. Im 1. Fall, bei dem die Infektion einen ganz überraschenden Tod der Mutter zur Folge hatte, ließ sich an Hand der Schnitte nachweisen, daß die Mikroorganismen nicht durch die Eihäute hindurch in den intervillösen Raum und von hier aus in den mütterlichen Kreislauf gelangten, sondern daß sie am Rande der Placenta geradeswegs in mütterliche Venen eindrangen und so die Allgemeininfektion verursachten.

Literaturverzeichnis.

Donat, J., Über einen Fall von Endometritis purulenta in der Schwangerschaft. Arch. Gynäk. **24**, 481 (1884). — *Emanuel, R.*, Über Endometritis in der Schwangerschaft und deren Ätiologie. Z. Geburtsh. **36**, 383 (1897). — *v. Franqué, Otto*, Anatomische und klinische Beobachtungen über Placentarerkrankungen. Z. Geburtsh. **28**, 322—330 (1894). — *Hinselmann, H.*, Die Entzündung der Placenta. In *Halban-Seitz'* Biologie und Pathologie des Weibes **6**, 1. — *Hoefl, Hugo*, Phlegmonöse Entzündung der Membrana chorii. Inaug.-Diss. München 1913. — *Ikeda, K.*, Ätiologie und Pathogenese der Leukocyteninfiltration in der menschlichen Placenta. Beitr. path. Anat. **78/1**, 16. — *Santi* (Parma), Ascesso della Placenta. Ginecologia **1909**. — *Seitz, L.*, Entzündungen der Placenta, Placentitis. In *v. Winkels* Handbuch der Geburtshilfe **2**, 2. Wiesbaden: I. F. Bergmann 1904. — *Veit, J.*, Allgemeines über die Ätiologie der Endometritis in der Gravidität. Z. Geburtsh. **32**, 111 (1895). — *Walthard, M.*, Die bakteriotoxische Endometritis. Z. Geburtsh. **47**, 241 (1902).